ZUR

KLINISCHEN SYMPTOMATOLOGIE DER HALSRIPPEN.

INAUGURAL-DISSERTATION

ZUR ERLANGUNG

DER

MEDIZINISCHEN DOKTORWÜRDE

DER

HOHEN MEDIZINISCHEN FAKULTÄT ZU ROSTOCK

VORGELEGT

VON

ERNST EHRICH

ASSISTENZARZT DER CHIRURG. UNIVERSITÄTSKLINIK ZU ROSTOCK.

TÜBINGEN, 1895.

VERLAG DER H. LAUPP'SCHEN BUCHHANDLUNG.

ZUR

KLINISCHEN SYMPTOMATOLOGIE DER HALSRIPPEN.

INAUGURAL-DISSERTATION

ZUR ERLANGUNG

DER

MEDIZINISCHEN DOKTORWÜRDE

DER

HOHEN MEDIZINISCHEN FAKULTÄT ZU ROSTOCK

VORGELEGT

VON

ERNST EHRICH

ASSISTENZARZT DER CHIRURG UNIVERSITÄTSKLINIK ZU ROSTOCK.

TÜBINGEN, 1895.

VERLAG DER H. LAUPP'SCHEN BUCHHANDLUNG.

Digitized by the Internet Archive
in 2026

https://archive.org/details/IA41553619_0014

Wenn auch das Vorkommen von Halsrippen beim Menschen kein allzu seltenes zu nennen ist, so stehen doch diejenigen Fälle, in denen durch eine Halsrippe Krankheitssymptome bedingt wurden, völlig vereinzelt in der Litteratur da. Der bei weitem grössere Teil der Mitteilungen über diese merkwürdige Bildungsanomalie des Skeletes bietet nicht mehr wie ein anatomisches und entwickelungsgeschichtliches Interesse. In einigen wenigen Fällen wurde eine Halsrippe am Lebenden entdeckt, ohne dass sie jemals die Ursache irgend welcher Störungen geworden wäre, meist waren es zufällige Funde, die den Anatomen zu Gesicht kamen. So hat der Petersburger Anatom W. Gruber[1]) eine Kasuistik von 76 Fällen gegeben, die in einer neuesten Arbeit von Pilling[2]) aus dem anatomischen Institut in Rostock auf 139 vermehrt worden ist. Unter diesem ansehnlichen Material sind aber nur 3 Beobachtungen ent-

1) W. Gruber. Ueber die Halsrippen des Menschen. Mémoires de l'académie impériale des sciences de St. Petersbourg. VII. Série. Tome XIII. Nr. 2.

2) E. Pilling. Inaug.-Dissert. Rostock 1894.

halten, in denen diese überzählige Rippe zu Krankheitserscheinungen Veranlassung gegeben hatte. Eine ausserordentlich interessante diesbezügliche Beobachtung aus der Rostocker chirurgischen Klinik sowie eine zweite nicht minder wertvolle, mir von Herrn Professor Karg in Zwickau gütigst zur Verfügung gestellte Krankengeschichte gaben mir, angeregt durch Herrn Prof. Madelung, die Veranlassung, mich eingehender mit dem klinischen Krankheitsbilde dieser selten diagnosticierten Affektion zu beschäftigen. Ausser den obengenannten 3 Fällen, die pathologische Störungen machten, fand ich in der Litteratur noch 5 weitere Fälle beschrieben, von denen jeder einer eingehenden Berücksichtigung wert schien.

Ich habe mir nun die Aufgabe gestellt, an der Hand der feststehenden Thatsachen, die mannigfachen, zum Teil widersprechenden Notizen über diese 10 Fälle nach kritischer Richtung zu einem einheitlichen und präcisen Krankheitsbilde über die durch Halsrippen erzeugten Funktionsstörungen zu vereinigen. Selbstverständlich war es dabei unerlässlich, die einzelnen Mitteilungen im Original nachzulesen. Von nicht zu unterschätzendem Werte waren mir bei dieser Arbeit die genauen anatomischen Daten über diese Anomalie und die sorgfältig bearbeitete Kasuistik.

Bevor ich auf die beobachteten Fälle eingehe, halte ich es für zweckmässig, zur Orientierung einige Angaben bezüglich der Anatomie der Halsrippen, soweit sie hier von Interesse ist, zu bringen, indem ich den Ausführungen von Gruber und Pilling folge.

Die Halsrippe ist der Häufigkeit ihres Vorkommens nach unter den Rippenvarietäten erst an zweiter Stelle zu nennen, indem die Lumbalrippe entschieden öfter zur Beobachtung kommt. Halsrippen sind bei Individuen aller Altersstufen, in einem Falle sogar bei einem 6monatlichen Embryo, gefunden worden. Ob das eine oder das andere Geschlecht mehr zur Bildung derselben disponiert, ist aus den in dieser Hinsicht dürftigen Angaben der Litteratur nicht mit Sicherheit zu ersehen. Die Halsrippe tritt überwiegend häufiger paarweise wie einzeln auf. Pilling berichtet von 37 Fällen, in denen sie beiderseits entwickelt war, dagegen nur von 16 einseitigen. Sehr häufig zeigt ein solches Rippenpaar verschiedene Entwicklungsgrade. Die Halsrippe wird stets vom 7. Halswirbel getragen. Nur ein einziger sicherer Fall [1]) — ich lasse vorläufig die Karg'sche Beobachtung unberücksichtigt — existiert in der Litteratur, wo

1) Struthers. Variations of the vertebral and ribs in man. Journal of Anatomy IX. pag. 17.

ausser am 7. Halswirbel noch am 6. jederseits eine Halsrippe gefunden wurde. Das Vorkommen von ästigen Halsrippen ist bisher nicht mit Sicherheit beobachtet worden, wenn man nicht den höchst unsicheren Fall von Bertin[1]) mit in Rechnung ziehen will. In den weitaus meisten Fällen fanden sich neben der Halsrippe 12 Brustrippen, nur ausnahmsweise 11, sodass die Halsrippe also nicht vikariierend für eine Brustrippe eintritt, sondern als überzähliges Gebilde aufgefasst werden muss. In der Mehrzahl der Fälle zeigte sich die Halsrippe, analog den Brustrippen, frei am Wirbel beweglich, es existieren jedoch einige Beobachtungen, in denen sie durch eine Ankylose mit dem Körper und Querfortsatz des 7. Halswirbels verbunden war, ohne dass eine Erkrankung an ihr oder dem zugehörigen Wirbel nachgewiesen werden konnte. Im Gegensatz zu den Brustrippen zeigt ihr vorderes Ende nur sehr selten einen knorpeligen Ueberzug oder gar einen den Brustrippen analogen Rippenknorpel, abgesehen von den Fällen, wo sie mit der ersten Brustrippe artikulierte resp. das Brustbein erreichte.

Der supernumeräre Intercostalraum zwischen Halsrippe und erster Brustrippe wird durch Muskelfasern ausgefüllt, deren Verlauf nach Gruber in der Regel nur dem Intercostalis ext., selten beiden Intercostalmuskeln entspricht. Die Halsrippe endet vorne entweder frei, oder sie verbindet sich mit der ersten Brustrippe resp. dem Brustbein. Die Verbindung mit der Rippe geht an deren Knochen, seltener am Knorpel vor sich, mit ersterem durch knöcherne Verwachsung oder fibröses Gewebe, mit letzterem nur durch fibröses Gewebe. In den wenigen Fällen, wo die Halsrippe mit dem Brustbein verbunden war, zeigte sich die Verbindung stets durch einen Rippenknorpel dargestellt, der andererseits fast ausnahmslos eine Verschmelzung mit der ersten Brustrippe zeigte.

Bezüglich der verschiedenen Entwicklungsstadien der Halsrippen führe ich hier die seiner Zeit von Gruber aufgestellte und auch von Pilling beibehaltene Gruppierung an:

I. Niedrigster Grad. Die Halsrippe erstreckt sich nicht über den Querfortsatz hinaus, hat nur die Länge des letzteren, ist analog dem Wirbelende einer Brustrippe mit Capitulum, Collum und Tuberculum versehen und artikuliert mit den beiden dem Capitulum und Collum entsprechenden Enden am Körper und an der vorderen Spitze des Querfortsatzes.

1) Bertin. Traité d'ostéologie. Tom. III. Paris 1754. 12. p. 142–143. Citiert nach Gruber.

II. Höherer Grad. Die Halsrippe reicht über den Querfortsatz eine verschieden kurze oder lange Strecke hinaus, besitzt einen verschieden langen Körper und endigt dabei entweder frei oder verbindet sich mit dem Knochen der ersten Brustrippe.

III. Noch höherer Grad. Die Halsrippe reicht über den Querfortsatz eine längere Strecke hinaus oder selbst bis zum Knorpel der ersten Brustrippe vorwärts, hat einen längeren oder selbst vollständig ausgebildeten Körper und verbindet sich vermittelst eines Ligamentes oder mit dem Ende ihres langen Körpers mit dem Knorpel der ersten Brustrippe.

IV. Vollständiger Grad. Die Halsrippe gleicht einer wahren Rippe, hat einen mit dem Knorpel der ersten Brustrippe eine längere oder kürzere Strecke verschmolzenen Rippenknorpel, durch welchen sie den Handgriff des Brustbeins erreicht.

Es erübrigt noch eines wichtigen Punktes zu gedenken: Wie verhält sich die Arteria subclavia zur Halsrippe? Von jeher ist bekannt gewesen, dass dieselbe ihren Verlauf konstant über die Halsrippe, niemals unter sie hinweg nimmt, vorausgesetzt, dass letztere eine entsprechende Länge besitzt, anderenfalls vor der Halsrippe über die erste Brustrippe verläuft. Dass eine bestimmte Länge als Voraussetzung für den Verlauf der Subclavia über dieselbe nicht festgestellt werden kann, wie sie von Halbertsma angenommen wurde, geht schon allein daraus hervor, dass die Halsrippen bei den verschiedensten Altersstufen zur Beobachtung gekommen sind. In einer Anzahl von Fällen, in denen die Subclavia ihren Verlauf über die Halsrippe nimmt, zeigt letztere an der oberen Fläche ihres Körpers eine stark ausgeprägte Rinne und an ihrem medialen Rande einen tiefen Ausschnitt. Beide Veränderungen sind nach W. Gruber vorzugsweise durch die Anlagerung der 4. und 5. Wurzel des Plexus brachialis und nur in untergeordneter Weise durch die Art. subclavia bedingt. Gruber weist im besonderen darauf hin, dass von einem stärkeren Druck der Subclavia auf die Halsrippe, resp. einer Spannung der Arterie durch ihren Verlauf über dieselbe, wie sie von Halbertsma und Luschka angenommen wurde, nicht die Rede sein könne, wenn man sich nicht „zur Annahme einer Unmöglichkeit verstehe, dass die Art. subclavia ursprünglich ihre Lage nicht auf der Halsrippe gehabt hätte, etwa durch deren Wachsen nach vorn auf letztere geraten und durch sie gehoben wäre". Viel

einleuchtender sei die Erklärung von Sue [1]), „dass mit dem durch Halsrippen verlängerten Brustkorbe auch längere Arteriae subclaviae vorkommen". Diese Annahme — die sich natürlich auch auf den Plexus brachialis bezieht — dürfte wohl die naturgemässe sein, sie erscheint umso berechtigter, als die Halsrippe in den weitaus meisten Fällen zu keinerlei Störungen Veranlassung gibt, die doch unausbleiblich wären, wenn man eine abnorme Spannung der Arterie resp. des Plexus durch die Halsrippe annehmen wollte. Im Widerspruch hierzu stehen jedoch die seltenen Fälle, zu denen auch die im Nachstehenden von mir beschriebenen gehören, in denen in der That eine Halsrippe die Ursache von Kompressionserscheinungen auf Nerven und Gefässe bildete, Störungen, die durch eine entsprechende therapeutische Massnahme, die Resektion der betreffenden Rippe verschwanden, also offenbar durch sie hervorgerufen sein mussten. Wir müssen gestehen, dass uns eine ausreichende Erklärung für das Zustandekommen dieser Störungen mangelt, wenn wir nicht für diese wenigen Fälle doch die Theorie von Halbertsma und Luschka gelten lassen wollen.

In der mir zugänglichen Litteratur über Halsrippen finde ich 8 Fälle, in denen eine Halsrippe der Gegenstand klinischen Interesses geworden ist. Von diesen sind 3 erst in neuerer Zeit beobachtet und ausführlich beschrieben worden. Die übrigen, die schon einmal von Georg Fischer in der „Deutschen Chirurgie" [2]), wo er gelegentlich der Besprechung der Halsregion auch auf das Vorkommen und die Bedeutung der Halsrippe hinweist, kurz zusammengestellt worden sind, gehören sämtlich der älteren Litteratur an. In fast allen diesen Fällen treten die Druckerscheinungen auf den Plexus brachialis, die sich in Schmerzen, Taubsein, Kältegefühl im Arm etc. äussern, mehr oder minder stark hervor, in zweien bilden sie sogar die einzigen klinischen Symptome. Was die Einwirkung der Halsrippe auf die Subclavia betrifft, so hatte sie in 3 Fällen zur Entstehung eines Aneurysmas derselben Veranlassung gegeben, in den übrigen zu Thrombosen im Verlauf der genannten Arterie und gewissen sekundären Ernährungsstörungen geführt.

Ich gebe im Folgenden die wichtigsten Daten aus den betreffenden Krankengeschichten wieder.

1) Sue. „Sur les proportions du squelette de l'homme, examiné depuis l'âge le plus tendre, jusqu'a celui de vingt-cinq-soixante ans et au dela". Mémoires de math. et phys. prés. à l'acad. roy. des sc. par divers savants et lûs dans les assemblées. Tom. II. Paris 1755. 4°. p. 584—585. Cit. n. Gruber.

2) G. Fischer. Deutsche Chirurgie. 34. Liefg.

In dem Falle von Poland [1]) waren doppelte Halsrippen vorhanden, von denen die rechte zur Entstehung eines Aneurysmas Veranlassung gegeben hatte.

Ein 44jähriger Mann, der stets schwere Arbeit gethan hatte, musste diese wegen heftiger Schmerzen in der rechten Schulter aufgeben. Abgesehen von einer rheumatischen Affektion, welche er vor 10 Jahren durchmachte, und die besonders die linke Schulter betroffen hatte, war er bis vor 2 Jahren völlig gesund gewesen. Damals zog er sich eine Wunde am rechten Zeigefinger zu, die nach 3 Wochen verheilt war. Im Anschluss an diese Verletzung bekam er Schmerzen im rechten Arme, das Glied wurde schwächer. Die Beschwerden nahmen allmählich an Intensität zu, die Schmerzen erstreckten sich von der Radialseite des Vorderarms bis zur Schulter hinauf, dazu gesellte sich Taubsein, Kältegefühl in den Fingern. Die Untersuchung ergab in der rechten Supraclaviculargrube ein spindelförmiges, mit flüssigem Blut gefülltes Aneurysma der Subclavia von der Grösse einer grossen Haselnuss, welches sich nach unten und aussen erstreckte, so dass es die Clavicula unter einem Winkel von 45° traf. Dasselbe wurde gestützt durch einen knochenharten Tumor, der von Poland für die erste Rippe gehalten wurde, wenn auch ihr ungewöhnlich hoher Verlauf auffällig erschien. Der Puls war an der rechten Radialis, wie an jeder andern Arterie des rechten Armes bis hinauf dicht unterhalb des Schlüsselbeins fühlbar. Durch eine Digitalkompression von 96 Stunden Dauer trat eine Verkleinerung und ein Härterwerden des Aneurysmas ein, dasselbe zeigte jedoch noch deutliche, wenn auch nur geringe Pulsation. Letztere verringerte sich im Laufe der nächsten Wochen mehr und mehr, nach einem Monat war das Aneurysma solide geworden. Die Schmerzen, das Kältegefühl im Arm, Beschwerden, die zunächst noch, wenn auch in geringerem Grade als früher, fortbestanden, verloren sich allmählich ganz. Patient wurde wieder völlig arbeitsfähig. Der Puls in den Arterien des Arms kehrte nicht zurück [2]).

Wenn auch in diesem Falle eine genauere Beschreibung des knöchernen Tumors, der das Aneurysma stützte, nicht gegeben wird, so kann es doch kaum zweifelhaft sein, dass derselbe für eine Halsrippe anzusprechen ist. Poland hebt als besonders bemerkenswert

1) A. Poland. Med. chir. transact. T. 52. pag. 278. 1869.

2) Diese Angabe erscheint nicht verständlich, da oben gesagt wurde, „der Puls an der rechten Radialis sei, wie an jeder anderen Arterie des rechten Arms fühlbar gewesen". Offenbar liegt im Original ein Druckfehler vor, insofern als in dem obigen Satze die Negation fortgelassen worden ist. Wenn andererseits auch denkbar wäre, dass die Pulsation in den Armarterien erst später, im Anschluss an die Obliteration des Aneurysmas, verschwunden sei, so hätte doch diese wichtige Veränderung besonders erwähnt werden müssen.

hervor, dass die „erste Rippe“ in dem Falle höher wie gewöhnlich verlaufen sei und leicht um den unteren Teil des Nackens herum über der Clavicula hätte verfolgt werden können, sodass es den Eindruck erweckte, als ob Schlüsselbein und Schulter heruntergelassen, Arterie und die erste Rippe aber in ihrer Lage geblieben wären. Ein höherer Verlauf der ersten Rippe kann aber nicht gut anders als im Zusammenhang mit einem höheren Wirbel gedacht werden. Somit ist man wohl zu der Annahme berechtigt, dass es sich hier überhaupt nicht um die erste Brustrippe, sondern um eine Halsrippe gehandelt hat.

2. In dem Falle von Rob. Adams [1]) handelt es sich ebenfalls um ein Halsrippenpaar, ein Aneurysma der Subclavia fand sich auf der linken Seite.

Bei einem 55jährigen Arbeiter wurde gelegentlich einer Erkrankung des linken Auges in der linken Supraclaviculargrube ein pulsierender Tumor konstatiert, ohne dass Pat. bisher von dem Vorhandensein desselben eine Ahnung gehabt hatte. Hinter demselben und an seiner Innenseite fand sich eine harte Prominenz, von der Adams annahm, dass sie entweder als eine Missbildung der ersten Rippe oder als eine Verlängerung des Proc. transversus des letzten Halswirbels aufzufassen sei. In der r. Supraclaviculargrube wurde ein ähnlicher knöcherner Tumor gefunden, jedoch kein Aneurysma. Der Puls an den Armarterien war beiderseits normal. 3 Jahre später, in welcher Zeit keine Veränderungen an dem Aneurysma noch an dessen knöcherner Unterlage eintraten, starb Pat. an typhöser Pneumonie. Die Sektion ergab eine spindelförmige Erweiterung der Subclavia in ihrem ganzen Verlauf bis zum Arme. Die Häute der Arterie erwiesen sich als völlig gesund. Der knöcherne Tumor, auf den sich die Subclavia stützte, wird folgendermassen beschrieben: Der Knochenvorsprung, der früher gefühlt worden war, ergab sich als eine kongenitale Deformität und falsche Endigung der ersten Rippe. Die rechte erste Rippe war auch kurz und missgestaltet, ragte aber nicht gegen den Nacken vor. Die erste Rippe linkerseits war sehr gerade, nur 2 Zoll lang, von Phalangenform, ihr vorderes Ende zeigte sich durch eine Diarthrose mit einem Knochenauswuchs verbunden, der von der zweiten Rippe gerade an ihrem Winkel emporwuchs. Die artikulierenden Flächen waren von Knorpel bedeckt. Die Rippe rechterseits war breiter, gekrümmter, 2¼ Zoll lang, zeigte eine ligamentöse Verbindung mit der zweiten Rippe. Die obere Kante ihres vorderen Endes war von einer langen Exostose eingenommen. Die linke Subclavia verlief vor dem distalen Ende der missbildeten Rippe und wurde durch den knöchernen Vorsprung der zweiten Rippe unterstützt. Die rechte Subclavia stützte sich auf die sehr kurze erste Rippe.

1) R. Adams. Dublin quart. journ. Vol. 16. 1839 u. bei Poland l. c. p. 288.

Als besonders interessant hebt Adams hervor, dass die Arterienhäute, wie am ganzen übrigen Körper, auch am Aneurysma keine pathologische Veränderung gezeigt hätten, ferner den Umstand, dass die rechte Subclavia, welche sich auf die missbildete erste Rippe stützte, sich normal erwies, während die linke Arterie, welche auf dem distalen Ende der ersten Rippe und auf einem knöchernen Vorsprung der zweiten ruhte, die beschriebenen Veränderungen zeigte.

Die ganze Beschreibung der „missbildeten ersten Rippe" spricht mit grösster Wahrscheinlichkeit dafür, dass es sich hier um eine Halsrippenbildung gehandelt habe. Was die Exostose betrifft, die sich, wie im Sektionsbericht erwähnt wird, von der 2. Rippe zum vorderen Ende der ersten erstreckte und mit dieser durch eine Diarthrose verbunden war, so haben wir hier die Anomalie vor uns, die Gruber[1]) unter Nr. 25 beschreibt: „An der Stelle am Knochen oder Knorpel der ersten Brustrippe, wo sich die Halsrippe befestigt, kommt ebenso häufig ein Vorsprung, Höcker, Stachel oder Fortsatz, als nicht vor. Dieser ist am Knochen in der Regel knöchern, selten knorpelig, erreicht am Knorpel die grösste Länge und ist bei gelenkiger Verbindung der Halsrippe mit der ersten Brustrippe mit einer Gelenkfläche versehen".

3. Der von Baum[2]) mitgeteilte Fall dürfte im wesentlichen dem Poland'schen entsprechen.

Ein 26jähriger Arbeiter litt seit einigen Monaten an Schmerzen im linken Arm, derselbe schlief oft ein und wurde allmählich schwächer. Abgesehen von einer Psoriasis guttata ergab die Untersuchung ein cylindrisches Aneurysma der linken Subclavia, das flüssiges Blut enthielt und durch Fingerdruck leicht zu entleeren war. Dasselbe ruhte auf dem haselnussgrossen, halbkugelförmigen, vorderen Ende einer Halsrippe, die sich bis zum 7. Halswirbel verfolgen liess, andrerseits mit dem vorderen Ende der ersten Rippe durch einen Strang verbunden war. Die erweiterte Arterie lag etwa 15 mm höher als die rechte Subclavia. An der rechten Seite liess sich keine Halsrippe nachweisen. Der Puls fehlte an allen Arterien des linken Vorderarms, an der Brachialis war er schwach zu fühlen. Es kamen zunächst Eisumschläge, später ein Kompressorium zur Anwendung. Letzteres unterdrückte den Puls im Aneurysma zwar sofort, verschob sich jedoch sehr leicht, so dass es — nach der Ansicht von Baum — wohl nur zur Minderung des Blutstroms im Aneurysma beigetragen haben dürfte. Während der Beobachtung des Kranken in der chirurgischen Klinik ver-

1) L. c. pag. 44.

2) Bei G. Fischer. Deutsche Chirurgie. Liefg. 34.

schwand der Puls in den Armarterien bis zur Subclavia hinauf. Da jedoch die Beschwerden des Pat. erheblich nachgelassen hatten, wurde er auf seinen Wunsch aus der Krankenhausbehandlung entlassen. Eine 5 Wochen später vorgenommene Untersuchung ergab, dass die Pulsation im Aneurysma verschwunden, dasselbe mit festem Coagulum gefüllt war. Pat. war frei von jeglichen Beschwerden.

4. Die beiden von Hodgson [1]) und Cooper [2]) beobachteten Fälle zeigen insofern eine gewisse Uebereinstimmung, als hier die Halsrippen zu Thrombosen im Gebiete der Subclavia und dadurch zur Herabsetzung der Temperatur und gewissen Ernährungsstörungen am Arme Veranlassung gegeben hatten.

Die Krankengeschichte des Hodgson'schen Falles ist folgende.

Ein 55jähriger Mann, der seit fast 2 Jahren an einem tauben Gefühl im linken Arm litt, trat in ärztliche Behandlung wegen einiger schwarzer Schorfe auf den Fingerknöcheln, die im Anschluss an eine leichte Hautabschürfung entstanden waren und Schwellung, starke Schmerzen und ein brennendes Gefühl an der Hand und dem Arm verursachten. Die Kuppe des kleinen Fingers war schwarz, und der Nagel zeigte ein Aussehen, wie wenn er stark geklemmt worden wäre. Die Temperatur des linken Armes war bedeutend niedriger wie rechterseits. Jegliche Pulsation fehlte von der Radialis aufwärts bis zur Subclavia. Oberhalb der linken Clavicula fand sich ein harter, kompakter, eiförmiger Tumor, der der ersten Rippe, von welcher er wahrscheinlich entstanden war, fest aufsass und die Subclavia und ihre Hauptäste komprimierte. Der Patient hatte bisher von dem Vorhandensein desselben nichts gewusst. Unter Breiumschlägen lösten sich die Schorfe, die zurückbleibenden Geschwüre verheilten nur sehr langsam. Die letzte Phalanx des kleinen Fingers mumifizierte. Allmählich stellte sich die natürliche Wärme in dem Gliede wieder her, Pat. hatte wieder normales Gefühl in demselben. Es kehrte jedoch nicht die Pulsation in den genannten Arterien zurück. Der Tumor oberhalb der Clavicula zeigte bei der Entlassung des Pat. die gleichen Verhältnisse, wie bei der ersten Untersuchung.

Hodgson ist der Ansicht, dass es sich in diesem Falle um eine Exostose der ersten Rippe gehandelt habe, welche durch Druck auf die Subclavia diese zur Obliteration gebracht habe. Der Collateralkreislauf sei zuerst zu schwach gewesen, um die peripheren Teile des Gliedes zu versorgen, nach genügender Ausbildung desselben sei dann die natürliche Wärme und normales Gefühl in dem Arme zurückgekehrt.

1) Hodgson. Diseases of arteries and veins 1815. pag. 262.
2) A. Cooper. Surgical essays. 1818. I. pag. 171

5. In dem Cooper'schen Falle handelte es sich um eine ältere Frau, bei der die Halsrippe zu folgenden Symptomen Veranlassung gegeben hatte:

Es fehlte der Puls am Handgelenke und am Ellbogen. Die Hand zeigte eine blaurote Färbung und herabgesetzte Temperatur, es bestand taubes Gefühl in derselben. Endlich fanden sich einige gangränöse Stellen an ihr. Die Untersuchung der unteren Halsregion ergab einen Vorsprung des untersten Halswirbels gegen die Clavicula, von dem Cooper annahm, dass er durch Druck auf die Subclavia zu den genannten Störungen am Arme Veranlassung gegeben habe. Mittelst Massage und Wärme wurde bald die normale Temperatur im Arme und in der Hand wiederhergestellt (!). Der Puls kehrte jedoch nicht zurück.

6. Die Beobachtung von H. Coote[1]) steht ganz vereinzelt da, insofern als hier nicht direkt durch eine Halsrippe, sondern durch eine Exostose einer solchen Störungen im Bereiche der Subclavia und des Plexus brachialis bedingt wurden.

Ein 26jähriges Dienstmädchen hatte von Kindheit an eine Geschwulst in der untern Halsgegend linkerseits, derselben jedoch bis vor 7—8 Jahren, wo sie an Halsschmerzen litt, keine Beachtung geschenkt. Seit 5 Monaten litt sie an Schmerzen im linken Arm, die sich bisweilen bis in die Fingerspitzen erstreckten, an Kälte- und Taubheitsgefühl im Arm und in der Hand. Die Untersuchung ergab einen reichlich wallnussgrossen, pulsierenden Tumor in der linken Oberschlüsselbeingrube, der ein Aneurysma der Subclavia vortäuschen konnte, in Wirklichkeit dadurch bedingt wurde, dass die im übrigen normale Arterie durch eine knöcherne Geschwulst in die Höhe gedrängt wurde. Die Temperatur des linken Armes war beträchtlich herabgesetzt, die Muskulatur stark atrophisch, Hand und Finger zeigten eine livide Färbung. Der Puls fehlte in der Radialis, Ulnaris und Brachialis. Coote, unter dessen Beobachtung der Tumor sich allmählich vergrösserte, kam zu der Ansicht, dass es sich um eine Exostose handle, die aus einer 7. Halsrippe hervorgegangen sei, und entschloss sich zur operativen Entfernung derselben. Die Diagnose wurde durch die Operation bestätigt: Die Halsrippe, die eine Verbindung mit der ersten Brustrippe zeigte, trug auf ihrer oberen Fläche eine Exostose, über welcher die Bündel des Plexus brachialis abgeplattet waren. Nach der Resektion der Rippe schwanden die meisten Beschwerden der Patientin, die Schmerzen im Arm verloren sich allmählich, Temperatur und Sensibilität wurden wieder normal. Es kehrte jedoch nicht der Puls in den Armarterien zurück.

7. In dem Falle von Planet[2]) verursachte die Halsrippe

1) Medic. Times and Gaz. 3. Aug. pag. 108. 1861.

2) Abel Planet. Tumeurs osseuses de cou. La septième côte cervicale. Thèse pour le Doctorat en Médécine. Paris. G. Steinheil 1890.

vorwiegend nervöse Störungen, Erscheinungen von Seiten des Cirkulationsapparates fehlten vollständig, abgesehen von einer leichten Abschwächung des Radialpulses der betreffenden Seite.

Ein 30jähriger Mann hatte zuerst im Alter von 12 Jahren im Anschluss an einen Fall eine harte Geschwulst an der r. Halsseite bemerkt. Von dieser Zeit an litt er an Schmerzen in dieser Region, die bald mehr, bald minder heftig waren, jedoch stets an Intensität abnahmen, wenn er den r. Arm kräftig mit der l. Hand drückte. Dazu gesellte sich allmählich Taubsein, Kältegefühl, Schwäche im l. Arm, Heiserkeit der Stimme. Die Untersuchung ergab oberhalb des r. Schlüsselbeins eine wallnussgrosse, knochenharte, nicht druckempfindliche Geschwulst, die sich bis zur Wirbelsäule fortsetzte. Die Subclavia, auf dieser Geschwulst verlaufend, pulsierte deutlich unter der Haut. In der l. Supraclaviculargrube fand sich ein ganz ähnlicher, aber nur halb so grosser Tumor wie rechts. Der rechte Radialpuls erwies sich ein wenig schwächer wie der linke. Die Muskulatur des r. Armes zeigte beträchtliche Atrophie. Bei der von Perier vorgenommenen Operation ergab sich, dass man es in der beschriebenen Geschwulst mit einer Halsrippe zu thun hatte, die, vom 7. Halswirbel ausgehend, am sternalen Ende der ersten Rippe inserierte. Bei der Isolierung der unteren Fläche der Halsrippe wurde die Pleura eröffnet, eine Komplikation, die jedoch keine ernsteren Folgen hatte. Der Pneumothorax bildete sich bald wieder zurück. Im übrigen war der Verlauf ein glatter. Die Schmerzen waren sofort nach der Operation verschwunden, das taube Gefühl im Arm hatte nachgelassen, und unter Massage und Elektrizität wurde auch allmählich der Arm wieder kräftiger.

8. Völlige Analogie mit dem Vorstehenden bietet der von G. Fischer[1]) beobachtete und operierte Fall.

Es handelte sich um ein 21jähriges Mädchen, das seit 7 Wochen an Schmerzen im Nacken beim Strecken des Halses, im l. Oberarm, an Taubsein und Kribbeln in den Fingern litt. Erst seit dieser Zeit fühlte Pat. eine harte Geschwulst in der l. Halsgegend. Die Untersuchung ergab in der l. Supraclaviculargegend einen knochenharten Tumor von glatter Oberfläche und länglicher Form, der sich von der Wirbelsäule aus schräg nach unten aussen erstreckte, und dessen unteres abgerundetes Ende man deutlich daumenbreit oberhalb des Schlüsselbeins, etwa der Mitte desselben gegenüber, fühlte. Eine Pulsation war in seiner Nähe nicht vorhanden. Die Subclavia pulsierte, wie gewöhnlich, hinter dem Schlüsselbein und nicht stärker wie auf der andern Seite. Der Puls der Armarterien war beiderseits gleich kräftig. Bei Druck zwischen Geschwulst und Schlüsselbein wurden die Schmerzen im Arm und das Kribbeln in der Hand stärker. Die Druckkraft der Hand war sehr vermindert, so dass Pat. keine Hand-

1) G. Fischer. Deutsche Zeitschrift für Chirurgie. Bd. 33. S. 52.

arbeit mehr mit derselben verrichten konnte. Die Diagnose: Halsrippe wurde durch die Operation bestätigt. Es zeigte sich, dass das obere Ende der Rippe mit dem Querfortsatz des 7. Halswirbels, das untere mit der ersten Brustrippe knöchern verwachsen war. Pulsation der Subclavia kam erst nach Entfernung der Rippe im medialen Teil der Wunde zu Gesicht, die Arterie verlief vor dem vorderen Ende der Halsrippe über die erste Brustrippe. Die Heilung erfolgte ohne Störung. Nach 8 Tagen hatten die Schmerzen im Nacken, das Kribbeln im Arm ganz aufgehört. Unter Anwendung des elektrischen Stromes schwanden auch die übrigen nervösen Störungen in kurzer Zeit, so dass Patientin ihre Arbeit ohne Beschwerden leisten konnte.

Unter den mitgeteilten 8 Fällen wird nur in 5 die Halsrippe als Ursache der beschriebenen Störungen anerkannt. Poland und Adams sprachen dieselbe für eine missbildete erste Rippe an, Hodgson glaubte in dem fraglichen Tumor eine Exostose der ersten Rippe vor sich zu haben. In den Fällen der beiden erstgenannten Autoren dürfte nach der ganzen Beschreibung, die von der vermeintlichen ersten Rippe gegeben wird, die Annahme, dass hier in Wirklichkeit eine Halsrippe vorgelegen hat, wohl gerechtfertigt sein, wenn es auch in dem Adams'schen Falle auffällig ist, dass diese Anomalie des Skelets nicht durch die Sektion festgestellt wurde. Mit grösserer Vorsicht muss schon der von Hodgson mitgeteilte Fall in der Kasuistik verwertet werden, da die den fraglichen Tumor betreffende Notiz der Krankengeschichte zu dürftig ist, um eine einwandsfreie Deutung desselben zuzulassen, und daher nur die völlige Analogie in Bezug auf Symptomatologie und Verlauf mit dem Cooper'schen Falle die Annahme, dass auch hier eine Halsrippe die Ursache der beschriebenen Störungen gebildet habe, wahrscheinlich macht.

Ausser den bereits mitgeteilten hat G. Fischer in seiner kurzen Zusammenstellung der Fälle, in denen eine Halsrippe zu Störungen des Blutlaufes Veranlassung gab, die Mayo'sche Beobachtung aufgeführt. Er citiert dieselbe nach einer Notiz bei Poland[1]). Da ich eine eingehendere Beschreibung dieses Falles nirgends ausfindig machen konnte, erscheint es mir nach den dürftigen Notizen des Referates mindestens zweifelhaft, ob man denselben in der Kasuistik der Halsrippen verwerten kann. Mayo glaubte in dem knöchernen Tumor eine Exostose der ersten Rippe vor sich zu haben,

1) L. c. pag. 293: a case where the subclavian was pushed forward by an exostosis on the first rib causing it to simulate an aneurism, and where the circulation through the artery was arrested.

und auch Mesnard[1]) hat denselben in gleichem Sinne gedeutet, indem er den Fall unter die Reihe der Exostosen der ersten Rippe rechnet. Da nun die letzteren, wie die Mesnard'sche Zusammenstellung ergibt, keineswegs seltener zu klinischen Symptomen Veranlassung zu geben scheinen, wie die Halsrippen, da ferner dies Symptomenbild, wie ich später noch ausführen werde, dem durch Halsrippen bedingten sehr ähnlich ist, so halte ich es nicht für gerechtfertigt, ohne weiteres anzunehmen, dass es sich in dem obigen Falle um einen diagnostischen Irrtum des Autors gehandelt habe, wie Fischer es thut.

Eine etwas ausführlichere Beschreibung gebe ich im Folgenden von den neuen Fällen, da dieselben in mehrfacher Beziehung besonderes Interesse beanspruchen dürften.

1. Fall. Am 16. VI. 94 wurde in die Rostocker chirurgische Klinik ein 17jähriges Dienstmädchen, Anna Kleinhardt aus Glasow, aufgenommen. Die anamnestischen Angaben der Pat. waren folgende: Ihre Mutter ist brustleidend, ein Bruder ist asthmatisch und hat eine Hühnerbrust. Vater und Schwester sind gesund, und wie die von mir gelegentlich vorgenommene Untersuchung ergab, ist eine Halsrippenbildung bei ihnen nicht nachweisbar. Patientin hat als Kind viel an Brustschmerzen gelitten, seit dem 14. Jahre ist sie jedoch völlig gesund. Im Laufe des letzten Jahres will sie häufiger bemerkt haben, wenn sie den Puls des l. und r. Armes verglich, dass der l. schwächer war — eine Beobachtung, die zwar von einem Mädchen dieses Standes etwas seltsam erscheint, da dasselbe jedoch einen durchaus intelligenten Eindruck macht, nicht direkt in Zweifel gezogen werden darf. Sie blieb jedoch frei von jeglichen Beschwerden und konnte bis vor 12 Wochen ihre volle Arbeit als Dienstmädchen thun. Damals zog sie sich beim Brotschneiden 3 kleine oberflächliche Hautwunden am Daumen, Zeigefinger und Kleinfingerballen der l. Hand zu — von denen bei ihrer Aufnahme kaum noch Narben sichtbar waren —. Die Wunden heilten ohne Weiteres. 3 Tage nach der Verletzung bekam Pat. starke Schmerzen in der Gegend des l. Handgelenks, gegen welche sie auf ärztlichen Rat Bleiwasserumschläge anwandte. Am nächsten Tage erstreckten sich die Schmerzen bis zum Ellbogen hinauf. Ferner bemerkte Pat., dass die Finger, dann auch die ganze l. Hand auffallend weiss wurden. Der Arm war ihr „lahm", so dass sie ihre Arbeit aufgeben musste. Sie konnte den Arm im Ellbogengelenk nicht mehr ganz strecken. Bei der von ärztlicher Seite vorgenommenen Untersuchung wurde konstatiert, dass der l. Arm beträchtlich abgemagert war, der Umfang desselben betrug 3 cm weniger als auf der r. Seite. Eine weitere Beobachtung, die Pat. zufällig

1) Mesnard. Des exostoses du creux susclaviculaire. Thèse pour le Doctorat en Médecine. Paris. 1884.

vor 4 Wochen machte, welche dann auch vom Arzt bestätigt wurde, bestand darin, dass ihr l. Radialpuls nicht mehr fühlbar war. Pat. wurde längere Zeit mit Einreibungen und Elektrizität behandelt. Dadurch wurden die Schmerzen allmählich geringer, Pat. konnte den Arm im Ellbogengelenk wieder voll strecken. Der Arm nahm auch etwas an Umfang zu. Auch die Hand rötete sich allmählich wieder, sie wurde aber stets, wenn Pat. etwas mit derselben verrichten wollte, völlig weiss, und es stellte sich in Hand und Arm das Gefühl von Lahmsein ein, so dass es Pat. nicht möglich war, ihre Arbeit wieder aufzunehmen. Vor 8 Tagen traten die genannten Beschwerden mit erneuter Heftigkeit auf. Pat. wird zur Untersuchung hierher geschickt.

Die vorgenommene Untersuchung ergab folgenden Befund: Anämisches Mädchen von leidlich gutem Ernährungszustand. Bei der Inspektion des Halses nimmt man daumenbreit oberhalb des l. Schlüsselbeins am Aussenrande des Sternocl. eine ganz leichte Vorwölbung wahr. Man fühlt daselbst unter der frei verschieblichen Haut eine längliche, reichlich haselnussgrosse Geschwulst von glatter Oberfläche und Knochenkonsistenz. Dieselbe ist mit der Wirbelsäule fest verbunden, während sie sich nach aussen und unten nicht fortzusetzen scheint. Die Geschwulst ist nicht verschieblich, nicht druckempfindlich. Eine Pulsation ist auf resp. vor derselben weder durch Inspektion noch durch Palpation festzustellen. Der Puls der l. Carotis ist etwas schwächer wie rechterseits. Der l. Arm ist deutlich magerer wie der r. Sein Umfang, über der Mitte des Oberarms, sowie über der Radialmuskulatur gemessen, beträgt 2 cm weniger wie auf der r. Seite. Der l. Arm kann im Ellbogengelenk aktiv nur bis 150° gestreckt werden, angeblich weil Pat. bei weiteren Streckversuchen starke Schmerzen am Vorderarm entsprechend dem Verlauf der Art. radialis empfindet. Passiven Streckbewegungen wird ein energischer Widerstand entgegengesetzt. Eine Pulsation ist an der ganzen Extremität, von der Radialis aufwärts bis zur Subclavia, absolut nicht zu fühlen. Der Puls des r. Arms ist klein und beschleunigt. Die Auskultation des Herzens ergiebt keine Besonderheiten. Gebraucht Pat. die l. Hand zu einer auch noch so geringen Verrichtung — es genügt schon mehrmals wiederholtes Schliessen und Oeffnen derselben — so nimmt die Hand eine ganz auffallende Blässe an. Diese lokale Anämie hält 2—3 Minuten an, um dann langsam zu verschwinden. Die Hand fühlt sich kalt an, ist zum Schwitzen geneigt. Das Tastgefühl an der l. Oberextremität ist nicht gestört.

Die Diagnose lautete: Halsrippe, die mit dem 7. Halswirbel zusammenhängend, die genannten Erscheinungen des Druckes auf Nerven und Gefässe des Arms bedingt.

Am 30. VI. wurde von Herrn Prof. Madelung die Exstirpation der Halsrippe vorgenommen. Der Verlauf der Operation war folgender: Oberhalb des l. Schlüsselbeins wird ein Schnitt wie zur Unterbindung der Subclavia geführt. Die Clavicularportion des Sternocl. und der Omohyoideus,

welcher sich nur federkieldick erweist, werden durchtrennt. Man fühlt jetzt die Subclavia als einen pulslosen Strang und daneben und dahinter den Plexus brachialis schräg nach abwärts ziehend, beide verlaufen über die bei der äussern Untersuchung festgestellte Geschwulst. Die Arterie wird nach innen, der Plexus nach aussen abgezogen. Die Geschwulst präsentiert sich jetzt als eine schräg nach abwärts verlaufende Knochenspange, die mit der Wirbelsäule gelenkig verbunden, mit der ersten Brustrippe fest verwachsen ist, also zweifellos als eine Halsrippe. Von ihrem innern Rande zieht zur ersten Rippe ein dem supernumerären Intercostalraum entsprechender Intercostalmuskel. Die Halsrippe wird mittelst der Knochenzange reseciert, indem sowohl an der Wirbelsäule als auch an der ersten Brustrippe ein Stück derselben zurückbleibt. Arterie und Plexus legen sich in die Höhle, die durch Entfernung des Rippenstückes entstanden ist. Tamponade mit Jodoformgaze. Naht.

Der Verlauf war ein ungestörter, nach 12 Tagen war die Wunde vernarbt. Der Erfolg der Operation war ein augenfälliger: die Schmerzen im l. Arm waren schon am Tage nach dem operativen Eingriff völlig verschwunden. Patientin konnte den Arm im Ellbogengelenk wieder ganz strecken. Nach einigen Tagen verlor sich auch das Gefühl von Lahmsein im l. Arm, so dass Patientin ihre Handarbeit ohne Beschwerden wieder verrichten konnte.

Am 17. VII. 94 wurde sie geheilt entlassen. Der Puls in der l. Armarterie war nicht zurückgekehrt. Die l. Hand zeigte jedoch nicht mehr die hochgradige Blässe, wie vor der Operation, wenn auch immer noch ein deutlicher Unterschied im Vergleich mit der r. Seite vorhanden war. Die beim Gebrauch der Hand zu einer Verrichtung sich noch immer einstellende starke lokale Anämie zeigte nicht mehr dieselbe Intensität und gleich lange Dauer wie früher. Alle subjektiven Beschwerden waren vollständig verschwunden.

Nach Ablauf eines halben Jahres stellte sich Pat. wieder in hiesiger Klinik vor. Abgesehen von einem Taubheits- und Kältegefühl im Endglied des l. Zeigefingers, das sich bald nach ihrer Entlassung eingestellt hatte, jedoch nach einigen Wochen wieder verschwunden war, ist sie in der Zwischenzeit von jeglichen Beschwerden frei geblieben und kann ihre volle Arbeit leisten. Die Untersuchung ergab Folgendes: Die Muskulatur des l. Armes ist kräftiger geworden. Die l. Hand zeigt einen normalen Blutgehalt. Bei Verrichtungen mit derselben blasst sie zwar — wie natürlich — ab, jedoch momentan kehrt die normale Röte zurück. Eine Pulsation ist an der Radialis, Ulnaris, Cubitalis, Axillaris, Subclavia nicht zu fühlen, Im Sulcus bicipitalis int. ist jedoch eine solche vorhanden, allerdings so schwach, dass sie eher dem Kaliber einer Radialis, wie der Brachialis entsprechen dürfte. Die von der Operation herrührende Narbe oberhalb des Schlüsselbeins zeigt keine Besonderheiten.

Das resecierte Knochenstück (vgl. Fig. S. 214) zeigt, von der vorderen Fläche gesehen, eine annähernd rechtwinklige Knickung. Am Scheitel der

letzteren findet sich ein Gelenk. Derjenige Schenkel, welcher mit der Wirbelsäule in Verbindung stand, verlief horizontal, er ist 1,4 cm lang, von oben nach unten abgeplattet und zeigt lateral eine flache Anschwellung. Der andere Schenkel, welcher eine Länge von 1,6 cm hat, stand vertikal und war mit der ersten Brustrippe knöchern verwachsen. Von oben nach unten sich beträchtlich verbreiternd, zeigt er die Form eines Trapezes, dessen Basis die Schnittfläche des Knochens bildet. Am medialen Rande des letztgenannten Knochenstückes findet sich eine deutliche Rinne, die sich in schräger Richtung auf seine Rückfläche fortsetzt. Eine am lateralen Rande vorhandene Rinne ist weniger scharf ausgeprägt. Das Gelenkende des vertikalen Schenkels stellt eine konvexe Fläche dar, welche einem konkaven Ausschnitt des horizontalen Teils entspricht. Beide Gelenkflächen werden durch eine ziemlich straffe Kapsel zusammengehalten, die nur eine mässig ausgiebige Beweglichkeit im Sinne eines Kugelgelenkes gestattet.

Um das Verhältnis des beschriebenen Knochenstückes zum Skelet zur Veranschaulichung zu bringen, habe ich dasselbe in eine Skizze (siehe nachstehende Figur), die nach einer von Aron[1]) gegebenen Abbildung eines Leichenpräparates einer Halsrippe entworfen ist, einzeichnen lassen, da in dem von dem letztgenannten Autor mitgeteilten Falle ganz ähnliche Verhältnisse wie in dem unserigen vorgelegen haben dürften. Aron gibt nämlich

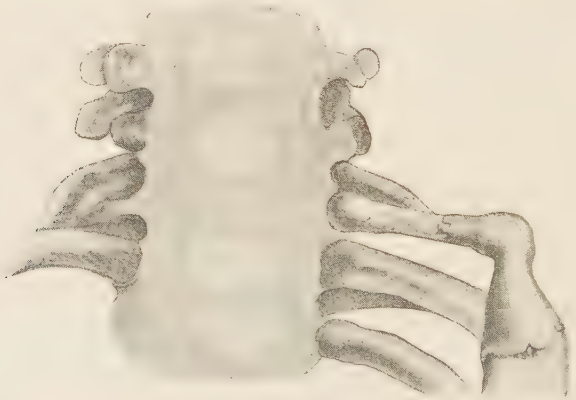

folgende Beschreibung von seinem Präparate: „Am letzten Halswirbel findet sich auf der rechten Seite eine bogenförmige, ca. 1 cm breite, knöcherne Spange, welche nach abwärts gebogen zur ersten Brustrippe hinzieht, um sich mit dieser gelenkig zu verbinden. Dies wird durch einen knöchernen Fortsatz bewerkstelligt, welcher

1) E. Aron. Zur Kasuistik der Halsrippen. Berliner klin. Wochenschr. Nr. 33. 1892. pag. 827.

auf der oberen Fläche am Innenrande der ersten Brustrippe entspringt und etwa 1,25 cm lang nach aufwärts sich erhebt, um sich leicht anschwellend mit jener nach abwärts ziehenden Halsrippe durch ein nur geringe Exkursionen gestattendes Gelenk zu vereinigen". Hiernach hätten wir in unserem Falle nicht das ganze resecierte Knochenstück, sondern nur den horizontalen Teil desselben als zur Halsrippe gehörig zu betrachten, während dagegen der mit jenem gelenkig verbundene vertikale Teil als Exostose der ersten Rippe anzusprechen sein dürfte. Wollte man hingegen das Knochenstück nicht in der beschriebenen Weise deuten und vielmehr das ganze resecierte Stück als Halsrippe auffassen, so dürfte für das Gelenk — in der Kontinuität derselben — schwerlich eine ausreichende Erklärung zu geben sein. Ich füge noch hinzu, dass die beistehende Abbildung insofern keinen Anspruch auf Genauigkeit machen kann, als mir ein Anhaltspunkt dafür, in welchem Abstand vom Halswirbel resp. der Brustrippe die Resektion vorgenommen wurde, fehlt, so dass ich auch über die Länge der eigentlichen Halsrippe keine Angabe machen kann.

2. Fall. P. K., stud. dent., 24 Jahre alt. Der Grossvater des Patienten ist in hohem Alter an einer Herzkrankheit gestorben, im übrigen sind keinerlei Herz- oder Gefässerkrankungen in der Familie vorgekommen. Pat. hat als Kind Diphtherie, Masern und Typhus durchgemacht, später ist er völlig gesund gewesen. An Herzklopfen und Herzbeklemmung hat er nie gelitten. Am 1. April 1891 wurde Pat. beim Militär eingestellt. Nach einer anstrengenden Marschübung am 23. Mai meldete er sich krank wegen Herzbeklemmung, Schmerzen, Kribbeln und Taubheitsgefühl im linken Arm. Die Untersuchung ergab Folgendes: In der l. Supraclaviculargrube fehlt die Einbuchtung, die normaler Weise an der Aussenseite des Sternocleid. liegt. Es befindet sich daselbst über dem innern Drittel des Schlüsselbeins eine leichte Vorwölbung. Die Palpation ergiebt an dieser Stelle eine etwas über wallnussgrosse, knochenharte, unverschiebliche Geschwulst von glatter Oberfläche, welche in schräger Richtung von oben innen nach unten aussen verläuft. Die Haut über derselben lässt sich in Falten abheben. Bei stärkerem Fingerdruck empfindet Pat. an der Stelle der Geschwulst Schmerzen. In der Furche zwischen der Geschwulst und dem Sternocl. fühlt man die Carotis, unter der Geschwulst deutlich die Subclavia pulsieren. Die Pulsation an den grossen Gefässen der l. Halsseite ist stärker als an der r. Seite. Die Auskultation ergiebt Folgendes: Am deutlichsten am untern innern Winkel der Geschwulstgegend hört man bei jeder Herzsystole ein langgezogenes Zischen, welches den ersten Herzton verdeckt, während der zweite in normaler Weise hörbar ist. Nach oben zu ist das Geräusch hörbar bis etwa zur Höhe des oberen Geschwulstrandes. Von hier ab lassen sich die beiden Herztöne nach oben hin nur

undeutlich unterscheiden. Ebenso ist das Geräusch in abnehmender Stärke entsprechend dem Verlauf der Subclavia zu hören, bis dieselbe unter das Schlüsselbein tritt. Die Auskultation des Herzens ergiebt keine Besonderheiten, die Herztöne sind rein und regelmässig. Durch die Untersuchung der Lungen wird eine Bronchitis mässigen Grades festgestellt. Der Radialpuls ist l. kleiner wie r., aber beiderseits rhythmisch, gleichmässig, r. sehr voll. Bei der Inspiration wird der l. Radialpuls zunächst kleiner und bleibt schliesslich ganz aus. Das Gleiche ist der Fall mit dem oben erwähnten Geräusch, welches ebenfalls bei der Inspiration schwächer wird und ganz verschwindet. Während seines Aufenthaltes im Lazaret stellten sich beim Pat. häufiger Anfälle von Angstgefühl und Herzklopfen ein. Ferner litt er viel an Schmerzen, Kribbeln, dem Gefühl von Taubsein im linken Arm, Beschwerden, welche besonders stark im Liegen vorhanden waren. Eine weitere, sehr auffällige Beobachtung bestand darin, dass der Puls in der l. Radialis, der beim Stehen des Patienten deutlich, wenn auch schwächer wie r., fühlbar war, in liegender Stellung des Pat. oft vollständig ausblieb.

Es wurde angenommen, dass man in der beschriebenen Geschwulst eine Halsrippenbildung vor sich habe, und dass diese durch Druck auf die Nerven und Gefässe des Arms die genannten Störungen hervorrief. In welcher Weise durch die Halsrippe ein Druck auf jene Gebilde ausgeübt wurde, konnte durch die äussere Untersuchung nicht festgestellt werden.

Die starken Beschwerden, an welchen Pat. zu leiden hatte, bestimmten ihn, sich mit einem operativen Eingriff einverstanden zu erklären. Derselbe wurde am 13. VI. 91 von Herrn Prof. K a r g vorgenommen und verlief folgendermassen: Ueber dem l. Schlüsselbein wird ein Schnitt geführt, wie er zur Unterbindung der Subclavia gebräuchlich ist, von seinem vorderen Ende aus nach oben ein zweiter, parallel dem Sternocleid. Der Hautlappen wird nach oben und aussen umgelegt. Der Plexus brachialis erscheint im Gesichtsfelde, er zieht gerade vor der Geschwulst vorbei. Nachdem derselbe nach oben abgezogen ist, zeigt sich, dass die Geschwulst durch 2 Rippen bedingt wird, die mit dem 6. und 7. Halswirbel zusammenhängen. Diese beiden Rippen hatten die Subclavia so eng umschlossen, dass bei dem inspiratorischen Heben des Thorax letztere völlig zusammengepresst wurde — daher das Verschwinden des Pulses der Radialis auf der Höhe der Inspiration. Beide Rippen wurden mit der Knochenzange reseciert. Darnach dehnte sich die Arterie wieder aus. Da die Wandungen derselben, trotzdem sie von den Rippen so eng umschlossen gewesen war, vollständig normal erschienen, wurde von einer Unterbindung der Arterie Abstand genommen.

Der Wundverlauf war ein normaler, nach 15 Tagen war die Wunde verheilt. Die Schmerzen, das Kribbeln und taube Gefühl im l. Arm verloren sich bald vollständig. Der Puls zeigte, wie am Tage nach der Operation konstatiert wurde, eine der r. Seite völlig entsprechende Beschaffenheit, er war sehr voll, regelmässig und gleichmässig. — Bei einem 15 Tage

nach der Operation vorgenommenen Verbandwechsel wurde über dem linken Schlüsselbein eine mässige, deutlich pulsierende Schwellung konstatiert. Einige Tage später, nachdem der Verband fortgelassen war, zeigte sich an der genannten Stelle statt der diffusen Schwellung eine mehr cirkumskripte Vorwölbung, deren unterer Teil starke Pulsation zeigte. Der Puls der Radialarterien blieb synchron, voll und kräftig. Die genannten Symptome sprachen mit Sicherheit dafür, dass man in der Vorwölbung ein Aneurysma der Subclavia vor sich hatte. Es wurde, um eine Kompression auf dasselbe auszuüben, eine entsprechende Bandage konstruiert, mit der Patient später entlassen wurde. Die asthmatischen Beschwerden, an denen Patient während seines Lazaretaufenthaltes zu leiden gehabt hatte, hatten sich ganz verloren, die Kompressionserscheinungen auf Nerven und Gefässe waren verschwunden. Patient hat dann längere Zeit das Kompressorium getragen. Er trat dann später in die Behandlung von Hrn. Prof. Madelung über, unter dessen Beobachtung allmählich eine Verkleinerung des Aneurysmas eingetreten ist.

Ende Juli 94 hatte ich Gelegenheit, den Pat. zu untersuchen. Ich stellte in der linken Oberschlüsselbeingrube einen halbwallnussgrossen, pulsierenden Tumor von glatter Oberfläche fest, der sich in schräger Richtung von oben innen nach unten aussen hinter die Clavicula erstreckte, ohne dass man jedoch sein unteres Ende deutlich abtasten konnte. Eine sichtbare Pulsation war nicht mehr vorhanden. Der Puls der l. Radialis zeigte keine Besonderheiten, er erwies sich mit der r. Seite völlig übereinstimmend. Der Umfang des l. Arms, über dem Bieseps und der Radialmuskulatur gemessen, betrug gleich viel wie rechterseits.

Das Allgemeinbefinden des Pat. ist ein völlig gutes geblieben. Die Schmerzen und übrigen Beschwerden, an denen er vor der Exstirpation der Halsrippen zu leiden hatte, sind nach der Operation nicht zurückgekehrt.

Die beiden im Vorstehenden beschriebenen Fälle zeigen ein Krankheitsbild, das in gewissem Sinne ein für Halsrippen typisches genannt werden dürfte, insofern als uns in ihnen die grosse Mehrzahl der Störungen, die überhaupt bei Halsrippen zur Beobachtung gekommen sind, entgegentritt. Andererseits bieten dieselben jedoch manche Besonderheiten, die bisher noch nicht beschrieben worden sind, und auf die ich im Folgenden hinweisen möchte. Was die anatomische Seite betrifft, so habe ich bereits des interessanten Befundes an der resecierten Rippe in dem Madelung'schen Falle Erwähnung gethan. Von noch grösserem Interesse dürfte der Karg'sche Fall sein, insofern als es sich hier um die Bildung zweier Halsrippen auf einer Seite, die vom 6. und 7. Halswirbel ausgingen, handelte, ein so seltenes Vorkomnis, dass ich in der gesamten Litteratur über Halsrippen nur eine zweite ähnliche Beobachtung ausfindig machen konnte,

deren oben übrigens schon einmal Erwähnung gethan ist. In letzterem Falle waren jedoch die Halsrippen ganz rudimentär entwickelt, sodass von einer Einwirkung derselben auf die Subclavia nicht die Rede sein konnte. Eine zweite Besonderheit in anatomischer Beziehung bietet der K a r g'sche Fall in dem Verlauf des Plexus brachialis vor den Halsrippen. Es widerspricht dieser Befund geradezu den normal anatomischen Verhältnissen. Wenn der Plexus nämlich wirklich vor den Halsrippen verlaufen ist, so muss er auch vor der Subclavia, die ja von jenen umschlossen wurde, gelegen gewesen sein, während er bekanntlich normalerweise neben und hinter der Arterie nach abwärts zieht.

Unter den klinischen Symptomen, die der M a d e l u n g'sche Fall bot, war eins besonders auffällig: die hochgradige und längere Zeit anhaltende Blässe der Hand der Patientin, die sich selbst bei der geringsten Verrichtung mit derselben einstellte. Dieselbe dürfte in folgender Weise zu deuten sein: Schon normaler Weise findet ein — allerdings nur momentanes — Abblassen der Hand statt, wenn man dieselbe mehrmals schliessen und öffnen lässt und zwar dadurch, dass einerseits durch die genannte Bewegung das Blut mechanisch aus den Hautgefässen herausgepresst wird, andererseits durch die Beschleunigung des venösen Abflusses, wie sie bekanntlich die Folge jeder Muskelkontraktion ist. In unserem Falle nun, wo entschieden der Blutzufluss zum Arm — wenigstens so lange sich ein genügender Collateralkreislauf nicht ausgebildet hatte — stark verringert war, musste dies Abblassen in intensiverem Grade und für längere Dauer eintreten wie unter normalen Verhältnissen.

Ein zweites Symptom, das bisher nicht beschrieben worden ist, war das Unvermögen der Patientin, den linken Arm im Ellbogengelenk vollständig zu strecken. Wenn ich auch eine ausreichende Erklärung für dasselbe nicht zu geben vermag, so ist dies Symptom doch augenscheinlich auf den störenden Einfluss, den die Halsrippe auf den Plexus brachialis ausübte, zurückzuführen. Denn es trat zugleich mit den übrigen nervösen Störungen in die Erscheinung und verschwand, wie jene, sofort nach der Resektion der Rippe.

Aus dem Krankheitsbilde des 2. Falles erwähne ich zunächst das bei demselben beobachtete Kleinerwerden und Verschwinden des Radialpulses auf der Höhe der Inspiration. Eine Erklärung für diese auffällige Erscheinung konnte durch die äussere Untersuchung nicht gegeben werden, um so einfacher gestaltete sie sich nach der operativen Freilegung der Halsrippen: die Subclavia wurde bei dem inspiratorischen Heben des Thorax zwischen den beiden Rippen zu-

sammengepresst und dadurch der Puls in den Armarterien zum Aufhören gebracht. Schwieriger dürfte die Deutung des Aneurysmas sein, das sich im Anschluss an die Resektion der Halsrippen entwickelte. Da Karg ausdrücklich betont, dass die Arterienwände sich vollständig normal erwiesen hätten, sodass er von einer Unterbindung des Gefässes hätte Abstand nehmen können, so fehlt uns für diejenige Erklärung der Entstehung des Aneurysmas, die in diesem Falle als die natürlichste erscheinen würde, nämlich, dass es infolge der langjährigen Umschliessung der Arterie durch die Halsrippen zu einer Schädigung ihrer Wandungen gekommen sei, jeder Anhaltspunkt. Wir müssten denn annehmen, dass bereits so tiefgreifende, makroskopisch nicht zu erkennende, histologische Veränderungen in den Arterienhäuten Platz gegriffen hätten, dass die Grundbedingung zur Bildung des Aneurysmas schon zur Zeit der Operation gegeben gewesen wäre. Andererseits entzieht sich meiner Beurteilung, ob es möglich ist, dass ein normalwandiges Gefäss, welches lange Zeit an seiner natürlichen Ausdehnung behindert war und nun plötzlich dem Andrang der Blutwelle kein Hindernis mehr bietet, so schnell eine aneurysmatische Erweiterung erfährt. Ohne weiteres dürfte jedenfalls diese Annahme nicht von der Hand zu weisen sein.

Versuchen wir nun, gestützt auf die vorstehenden Krankengeschichten, ein einheitliches Krankheitsbild zu konstruieren, so kommen wir zu folgenden Ergebnissen:

Unter den mitgeteilten Fällen, in denen eine Halsrippe klinisches Interesse für sich in Anspruch nahm, ist das männliche Geschlecht 6mal, das weibliche 4mal vertreten. Bezüglich des Lebensalters, in dem die Halsrippe in Erscheinung trat, verteilen sich die Fälle folgendermassen: 6 kamen bei Patienten zwischen dem 15. und 30. Jahre zur Beobachtung, 4 zwischen 40 und 60 Jahren — wenn ich den Cooper'schen Fall in diese Gruppe rechnen darf —. Hiernach dürften die auf Halsrippen zurückzuführenden Störungen hauptsächlich bei jüngeren männlichen Individuen vorkommen. Allerdings kann man auf dies Ergebnis bei der verschwindend kleinen Zahl von vorliegenden Beobachtungen wohl kein allzugrosses Gewicht legen, da Zufälligkeiten mitspielen könnten. Jedenfalls dürfte aber die Folgerung von Planet, dass die Halsrippe hauptsächlich zwischen dem 15. und 20. Jahre zur Beobachtung kommt, nicht aufrecht zu erhalten sein, da unter den 10 beschriebenen Fällen sich nur 2 finden, in denen die Patienten in diesem Alter standen. Warum gerade die durch eine Halsrippe bedingten Störungen linkerseits häufiger vor-

kommen — unter den 10 Fällen 7mal — vermag ich nicht zu entscheiden. Was den Entwicklungsgrad der Halsrippen in den vorliegenden Fällen betrifft, so dürfte derselbe wohl in allen der zweiten Gruppe der Gruber'schen Einteilung entsprechen, soweit man, abgesehen von den Fällen, wo die Operation Aufklärung darüber gab, aus den krankengeschichtlichen Notizen einen Schluss auf denselben machen kann. Der Planet'schen Ansicht: La septième côte cervicale, quand elle atteint un developpement suffisant, se comporte, comme une veritable tumeur et détermine des troubles de compression, kann ich mich nicht anschliessen. Man kann doch nur sagen: Die 7. Halsrippe erscheint, falls sie eine genügende Grösse erreicht, gelegentlich als ein wirklicher Tumor, der zu Kompressionserscheinungen Veranlassung gibt. Denn denselben Entwicklungsgrad, den die Fälle von Halsrippen bieten, in denen sie zu Druckerscheinungen Veranlassung gibt, zeigt eine grosse Reihe, ja die Mehrzahl der Beobachtungen, die von Gruber und Pilling zusammengestellt sind, ohne dass dieselben Störungen bedingt hätten.

Die Symptome, die durch Halsrippen hervorgerufen worden sind, möchte ich in lokale und funktionelle einteilen. Letztere scheiden sich wiederum in 2 Gruppen, von denen die eine die Erscheinungen am Gefässapparat, die andere solche von Seite des Plexus brachialis umfasst.

Unter den lokalen Symptomen erwähne ich zunächst die buckelige Vorwölbung, resp. das Fehlen der normalen Einbuchtung am Aussenrande des Sternocl. dicht oberhalb des Schlüsselbeins. Dieses Symptom war in dem Madelung'schen und Karg'schen Falle deutlich ausgesprochen, es wird von Coote besonders hervorgehoben, während es in dem Falle von Fischer nicht vorhanden war, und in den übrigen Krankengeschichten sich keine sichere darauf bezügliche Notiz findet. Dass diese Vorwölbung in der Supraclavikulargrube bei Halsrippen nicht selten ist, beweisen verschiedene Fälle, wo man geradezu durch sie auf das Vorhandensein einer Halsrippe, die im übrigen, ohne irgend welche Störungen zu bedingen, bestand, aufmerksam wurde, unter andern der Fall von Huntemüller[1]), die beiden Fälle von Aron[2]). Andererseits dürfte jedoch in differentialdiagnostischer Hinsicht zu berücksichtigen sein, dass eine der beschriebenen durchaus ähnliche Vorbuckelung in der Oberschlüsselbeingrube gelegentlich durch eine Exostose der ersten Brustrippe, die

1) Bei Gruber pag. 10.
2) L. c. pag. 828.

ja, wie oben erwähnt, keineswegs seltener, wie eine Halsrippe, zu Krankheitserscheinungen Veranlassung zu geben scheint, bedingt werden kann. In der Zusammenstellung von Mesnard werden 3 entsprechende Beobachtungen aufgeführt.

Ein zweites Merkmal, das ziemlich häufig auf das Bestehen einer Halsrippe hinweist, ist eine sicht- resp. fühlbare, hohe, oberflächliche Pulsation in der Regio supraclavicularis. Dass das Fehlen dieses Symptoms jedoch nicht gegen die Diagnose einer Halsrippe geltend gemacht werden kann, ergibt sich daraus, dass die Subclavia in einer Reihe von Fällen — wie z. B. dem Fischer'schen — nicht auf, sondern vor der Halsrippe ihren Verlauf über die erste Brustrippe nahm, in anderen, in denen sie auf der Halsrippe gelegen war, sich als thrombosiert erwies. Andererseits dürfte, wie auch Fischer hervorhebt, zu berücksichtigen sein, dass eine Pulsation oberhalb des Schlüsselbeins auch beim Aneurysma der Aorta, wodurch die Subclavia in die Höhe gedrängt wird, beobachtet worden ist, und ferner auch ein höherer Verlauf der im übrigen normalen Arterie ohne das Vorhandensein einer Halsrippe gelegentlich vorkommen kann. Endlich ist diese oberflächliche Pulsation der Subclavia auch bei Exostosen der ersten Brustrippe beobachtet worden. Sie scheint jedoch bei diesen viel seltener vorzukommen als bei den Halsrippen, und es erklärt sich dies leicht daraus, dass die Arterie in der Mehrzahl der Fälle entweder vor, oder hinter der Exostose ihren Verlauf über die erste Rippe nimmt, dagegen nur sehr selten durch sie direkt in die Höhe gedrängt wird.

Ausschlaggebend für die Diagnose einer Halsrippe dürfte, wenigstens für die Mehrzahl der Fälle, das Ergebnis der Palpation sein. Die Halsrippe präsentiert sich als eine knöcherne, glatte, unbewegliche und schmerzlose Geschwulst in der Supraclavikulargrube, die sich einerseits bis zur Wirbelsäule verfolgen lässt, deren vorderes Ende entweder abgerundet unter der Haut frei endigt oder eine Verbindung mit der ersten Brustrippe zeigt. Ich möchte hier jedoch bemerken, dass eine genaue Palpation der Rippe in ihren Einzelheiten, zumal bei muskulösen Individuen mit reichlichem Fettpolster durchaus nicht immer möglich ist, und infolgedessen diagnostische Irrtümer vorkommen können.

Unter den Tumoren, die gelegentlich mit einer Halsrippe verwechselt werden können, dürften wiederum hauptsächlich die Exostosen der ersten Brustrippe in Betracht kommen. Man sollte zwar meinen, dass eine sorgfältige Palpation stets zu einer sicheren Ent-

scheidung darüber, ob der fragliche Tumor von der Wirbelsäule oder von der Rippe seinen Ursprung genommen hat, führen müsse. Dass diese Untersuchung jedoch ihre Schwierigkeiten haben kann, beweist einmal der Fall von Hodgson, wo eine Exostose der ersten Rippe als Ursache der Cirkulationsstörung angenommen wurde, in Wirklichkeit jedoch zweifellos eine Halsrippe vorgelegen haben dürfte, ferner in gewisser Hinsicht unser erster Fall, insofern als man hier das freie Ende der Halsrippe unter der Haut zu fühlen glaubte, während dieselbe, wie später die Operation ergab, eine knöcherne Verbindung mit der ersten Brustrippe zeigte. Als drittes Beispiel würde an dieser Stelle endlich der Fall von Mayo anzuführen sein, vorausgesetzt, dass man mit Fischer annimmt, dass es sich hier nicht um eine Exostose der ersten Rippe, sondern vielmehr um eine Halsrippe gehandelt hat. Ich möchte mich jedoch einer Entscheidung darüber, welche der beiden Anomalien vorgelegen habe, enthalten.

Unter den funktionellen Symptomen, die durch das Vorhandensein einer Halsrippe bedingt werden können, gedenke ich zunächst der Cirkulationsstörungen, die unter den 10 mitgeteilten Fällen 8mal hervortraten. Wie ich schon gelegentlich der Besprechung der Anatomie der Halsrippe betont habe, lässt sich eine ausreichende Erklärung für die schädigende Wirkung der Halsrippe auf die Subclavia, abgesehen von unserem 2. Falle, nicht geben. Wenn Fischer unter seinen Folgerungen über die Störung des Blutlaufs durch Halsrippen folgende aufführt:

„Die Störung des Blutlaufs erscheint bisweilen so, dass die Subclavia durch die Streckung über die Halsrippe komprimiert wird, und dass dadurch der Blutdruck in den Armgefässen bis zur Gerinnung des Blutes in ihnen herabgesetzt wird. In anderen Fällen wird die Subclavia durch den starken Anprall der Blutwelle von der Knickung über der Halsrippe an bis zu der Stelle, an welcher sie hinter das Schlüsselbein tritt, in ihren sämtlichen Häuten cylindrisch oder spindelförmig erweitert wie bei Varix arterialis", so stellt er sich damit auf den alten Halbertsma'schen Standpunkt, insofern er eine Kompression resp. Knickung der Subclavia durch die Halsrippe annimmt. Wenn diese Deutung nun auch durchaus nicht als einwandsfrei zu erachten ist und von Gruber geradezu als unhaltbar hingestellt wird, so bleibt schliesslich doch nichts anderes übrig, als sie für die wenigen Fälle, in denen eine Halsrippe zu Störungen Veranlassung gab, gelten zu lassen, falls man nicht überhaupt auf eine Erklärung verzichten will.

Der störende Einfluss der Halsrippe auf die Subclavia ist in 4 Fällen in der Bildung eines Aneurysmas derselben zum Ausdruck gekommen, das sich in dem Karg'schen Falle allerdings erst sekundär — im Anschluss an die Entfernung der beiden Rippen — entwickelte. Die Prognose dieser Form von Aneurysma dürfte als günstig zu bezeichnen sein, insofern es in 2 Fällen durch Blutgerinnung, die vielleicht noch durch die eingeleitete Behandlung, die Kompression, beschleunigt wurde, zur Ausheilung kam, in dem 3. eine langsame Verkleinerung erfuhr, während es in dem 4. bis zum Tode des Pat. unverändert blieb. Aus der Beobachtung, dass in den beiden letzten Fällen der Puls an den Armarterien völlig normale Beschaffenheit zeigte, dürfte sich ergeben, dass eine Gerinnung im aneurysmatischen Sack nicht zu erwarten ist, so lange die Armarterien wegsam bleiben.

Als eine weitere gelegentlich auf eine Halsrippe zurückzuführende Störung haben wir die Thrombose der Subclavia resp. der stromabwärts gelegenen Arterien zu betrachten. Wie der Fall von Madelung zeigt, entwickelt sich dieselbe ganz allmählich, ohne besondere Symptome zu machen. Wenn sie jedoch eine gewisse Ausdehnung erreicht hat, so zeigen sich an der betreffenden Extremität gewisse Ernährungsstörungen — auf die ich sogleich eingehen werde —, die dann allmählich wieder, je nachdem der Collateralkreislauf sich hergestellt hat, verschwinden. Während vorher jegliche Pulsationen am Arme fehlten, treten solche gelegentlich nach genügender Ausbildung des Collateralkreislaufes wieder auf, die jedoch natürlich nicht auf die typischen Arterien bezogen werden können, sondern von stark entwickelten Collateralen herrühren. Unter den beobachteten Fällen zeigte die Thrombose verschiedene Ausdehnungsbezirke, in einem erstreckte sie sich nur auf den Vorderarm, in einem zweiten waren alle Armarterien bis zur Axillaris oblitteriert, in zweien handelte es sich um eine völlige Thrombose von der Subclavia abwärts bis zur Radialis.

Auf den Verschluss der Arterien und die dadurch — wenigstens zeitweilig — bedingte Verringerung der Blutzufuhr zum Arm haben wir folgende Ernährungsstörungen an demselben zu beziehen:

1. Die herabgesetzte Temperatur und die Blässe des Arms und der Hand — welch letztere besonders stark in unserem ersten Fall ausgeprägt war.

2. Die Gangränescenzen an den Fingern in dem Cooper'schen

und Hodgson'schen Falle, die sich an leichte Hautabschürfungen anschlossen, und die mangelhafte Entwickelung der Fingernägel.

3. Die Muskelatrophie, die bei der Mehrzahl der Beobachtungen vorhanden war. Wenn ich auch zugebe, dass die letztere in gewissem Sinne auch auf die Kompression des Plexus brachialis von Seiten der Halsrippe zu beziehen ist, so möchte ich sie doch, im Gegensatz zu Planet, in erster Linie durch die mangelhafte Blutzufuhr zum Arm erklären. Was jedoch die herabgesetzte Temperatur des Arms betrifft, so dürfte sie ausschliesslich auf Rechnung der letzteren zu setzen sein, während Planet ihre Ursache in der Kompression der Nerven und der durch diese bedingten muskulären Atrophie sieht.

Häufiger wie die Erscheinungen am Cirkulationsapparat kommen die Störungen, die durch Druck der Halsrippe auf die Nerven verursacht werden, zur Beobachtung. Sie treten in fast allen Fällen, in denen eine Halsrippe klinisches Interesse erregte, hervor, in zweien bilden sie sogar die einzigen Symptome. Während die Störungen am Gefässsystem oft Jahrelang ohne Wissen des Patienten bestehen, sind es dagegen die Druckerscheinungen von Seiten des Plexus brachialis, die ihn zum Arzt führen, die andererseits den letzteren — namentlich wenn sie einseitig bestehen — geradezu auf die Möglichkeit des Vorhandenseins einer Halsrippe hinweisen.

Die Kompression des Plexus äussert sich hauptsächlich in Störungen der Sensibilität, während die motorische Sphäre viel weniger beteiligt ist. Das hervorstechendste Symptom sind neuralgische Schmerzen, die entweder den ganzen Arm betreffen oder sich nur auf einzelne Teile desselben beschränken, gelegentlich auch auf Schulter und Nacken übergreifen. Am Vorderarm werden die Schmerzen von den Patienten häufig — wie in den Fällen von Poland und Madelung — in die Gegend des Verlaufs der Radialarterie verlegt. Ob diese Lokalisation eine rein zufällige ist, oder ob sie mit den gleichzeitig vorhandenen thrombotischen Vorgängen an der Arterie in Zusammenhang zu bringen ist, lasse ich dahingestellt. Neben den Schmerzen finden sich mehr oder minder häufig Parästhesien, besonders an der Hand und den Fingern, wie Taubheits- und Kältegefühl, Kribbeln und Lahmsein.

Was die Motilitätsstörungen betrifft, so muss hervorgehoben werden, dass Lähmungen resp. Paresen im Bereich des Plexus brachialis, die auf den Druck der Halsrippe zurückzuführen wären, bisher nicht beobachtet worden sind. Ein Symptom, das in mehreren Fällen hervortrat, das Unvermögen der Patienten, Handarbeit, wie

Stricken, Nähen etc. zu verrichten, dürfte in letzter Linie auf die Beeinträchtigung der sensiblen Fasern zu beziehen sein. Das Kribbeln und Taubheitsgefühl in der Hand machte die Patienten zu feineren Verrichtungen mit derselben unfähig. Als eigentliche auf die Halsrippe zu beziehende Motilitätsstörung müssen wir endlich die von Planet beobachtete Heiserkeit der Stimme ansehen, falls dieselbe, wie Planet annahm, durch den Druck der Halsrippe auf den N. recurrens verursacht wurde.

Nachdem ich somit eine Uebersicht über die mannigfachen, gelegentlich durch eine Halsrippe verursachten Störungen gegeben habe, möchte ich endlich noch darauf hinweisen, dass dieser Symptomenkomplex, wenn er auch mit einiger Wahrscheinlichkeit auf das Vorhandensein einer Halsrippe hinweist, doch nicht absolut pathognomonisch für eine solche ist. Ich habe die verschiedenen Störungen im Gebiet der Subclavia und des Plexus brachialis mit Fischer als Erscheinungen der Kompression, die von der Halsrippe auf diese Organe ausgeübt wird, aufgefasst, wenn ich auch eine Begründung dieser Ansicht nicht zu geben vermochte. Somit ist es leicht verständlich, dass gelegentlich auch andere knöcherne Tumoren, die in der Gegend der Supraclaviculargrube entstehen und in den Bereich der Arterie und des Plexus hineinwachsen, durch Druck auf diese Gebilde zu ähnlichen Symptomen wie eine Halsrippe Veranlassung geben können.

Mesnard hat in seiner Arbeit: Des exostoses du creux susclaviculaire eine erschöpfende Darstellung aller hier in Frage kommenden knöchernen Tumoren, im besonderen der Exostosen der ersten Brustrippe, die nach seiner Ansicht viel häufiger als Halsrippen Störungen verursachen, gegeben und im Anschluss daran das Krankheitsbild, das durch sie hervorgerufen werden kann, ausführlich geschildert. Dasselbe dürfte im grossen und ganzen dem von mir gezeichneten entsprechen, andrerseits bietet es jedoch einige Besonderheiten, die hauptsächlich auf die Exostosen der ersten Rippe zu beziehen sein dürften. Da nun gerade diese Anomalie, wie schon früher hervorgehoben wurde, gelegentlich mit einer Halsrippe verwechselt werden dürfte, so möchte ich die Krankheitsbilder beider kurz einander gegenüberstellen.

Die durch eine Exostose der ersten Rippe bedingten nervösen Störungen dürften sich nicht wesentlich von denen unterscheiden, die bei Halsrippen beobachtet wurden. Auch hier handelt es sich hauptsächlich um neuralgische Schmerzen im Arm und in der Schulter, Schwäche, Kältegefühl, Ameisenlaufen, kurz, um eine Affektion der

sensiblen Fasern, während die motorische Sphäre so gut wie nicht beteiligt ist. Dagegen dürften beide Skeletanomalien hinsichtlich der Einwirkung auf den Gefässapparat nennenswerte Unterschiede bieten, insofern als bei den Exostosen der ersten Rippe entschieden geringere Störungen vorhanden sind. Weder Aneurysmen, noch Thrombosen der Subclavia wurden — abgesehen von dem May'schen Falle, von dem ich es unentschieden lasse, in welchem Sinne er zu verwerten ist — bei denselben beobachtet, sondern nur eine mehr oder minder starke Abschwächung des Pulses auf der betreffenden Seite. Dieses Fehlen ernsterer Störungen im Gebiet der Subclavia dürfte sich daraus erklären, dass, wie oben erwähnt, die Arterie in der Regel vor oder hinter der Exostose, entsprechend dem Ausgangspunkt der letzteren, ihren Verlauf nimmt und nur höchst selten durch sie in die Höhe gehoben wird. Andrerseits ist — im Gegensatz zu den Halsrippen — bei den Exostosen der ersten Rippe gelegentlich ein Symptom beobachtet worden, welches dem Druck derselben auf die Vena subclavia zuzuschreiben sein dürfte, nämlich Oedem des betreffenden Armes. Dieses kann natürlich nur für diejenigen Fälle in Betracht kommen, in denen sich die Exostose am vorderen Teil der Rippe entwickelt hat. Ob gelegentlich auch eine Halsrippe zu Kompressionserscheinungen an der Vene Veranlassung geben kann, ein Vorkommnis, welches bisher nicht beobachtet worden ist, wage ich nicht zu entscheiden.

In prognostischer Hinsicht habe ich bereits darauf hingewiesen, dass die Störungen der Cirkulation, die bisher bei Halsrippen zur Beobachtung gekommen sind, alle einen günstigen Verlauf genommen haben. Die Aneurysmen sind entweder durch Obliteration zur Ausheilung gekommen oder haben wenigstens keine Neigung gezeigt, sich zu vergrössern. Die Ernährungsstörungen, die durch die Thrombose der Subclavia bedingt wurden, sind zurückgegangen, nachdem sich ein genügender Collateralkreislauf ausgebildet hatte. Ebenso günstig muss die Prognose für die durch Halsrippen bedingten Druckerscheinungen von Seiten des Plexus brachialis gestellt werden. Dieselben sind nicht nur in den Fällen, wo die Resektion der Halsrippe vorgenommen wurde, verschwunden, sondern haben sich auch in allen übrigen Fällen, in denen man sich auf eine palliative Therapie beschränkt hat, mehr oder minder schnell verloren. Wie diese Heilung zu erklären ist, entzieht sich meiner Beurteilung, da doch die Halsrippe, die als Ursache jener Störungen angesprochen wurde, bestehen blieb. Man könnte fast geneigt sein, da

das Verschwinden der nervösen Symptome in einer Reihe von Fällen (Poland, Hodgson, Baum) mit dem Ausgleich der Cirkulationsstörung zeitlich zusammenfiel, jene als Folgeerscheinung der Störung des Blutlaufs aufzufassen, wenn nicht andrerseits durch das Ergebnis der Resektion der Rippe, in den Fällen, wo Erscheinungen von Seiten des Cirkulationsapparates fehlten, erwiesen wäre, dass eine Halsrippe in der That gelegentlich die Ursache von nervösen Störungen bilden kann.

Was endlich die Therapie betrifft, so dürften die Cirkulationsstörungen bei Halsrippen nach den bisherigen Erfahrungen zu irgend welchem operativen Eingriff keine Veranlassung geben. Die Anwendung der Kompression bei den Aneurysmen scheint nur in den Fällen Aussicht auf Erfolg zu haben, wo bereits an den Armarterien Anzeichen beginnender Thrombose vorhanden sind. Andrerseits wird sich bei dem Vorwiegen der nervösen Symptome, falls dieselben derart sind, dass sie die Brauchbarkeit des Arms wesentlich beeinträchtigen, stets die Exstirpation der Halsrippe empfehlen, da nach den bisherigen Ergebnissen von diesem Eingriff ein sofortiger Nachlass aller Beschwerden zu erwarten ist.

Nach Beendigung meiner Arbeit gelangte mir eine unlängst erschienene Abhandlung von M. Bernhardt[1]) zur Kenntnis, in der derselbe über 4 weitere Fälle von 7. Halsrippen, die klinisches Interesse in Anspruch nahmen, berichtet. Zwei sind von ihm selber beobachtet worden, die andern, die ebenfalls der neuesten Zeit angehören, werden kurz nach Stanley Boyd[2]) citiert. Letztere beiden Fälle sowie der eine von Bernhardt bieten keine Besonderheiten. Es kam in ihnen ein Teil der Druckerscheinungen von Seiten des Plexus brachialis, die von mir oben zusammengestellt sind, zur Beobachtung, während Störungen des Blutlaufs ganz fehlten. Dagegen verdient der 2. von Bernhardt beobachtete Fall wegen der Ergebnisse der elektrischen Untersuchung und der Sensibilitätsprüfung besondere Berücksichtigung. Bernhardt konnte nämlich auf der betreffenden Seite eine Herabsetzung der elektrischen Erregbarkeit an dem Medianus und Ulnaris am und oberhalb des Handgelenkes sowie der kleinen Handmuskeln selber gegenüber der gesunden Seite nachweisen. Andererseits ergab die Sensibilitätsprüfung an der

1) M. Bernhardt. Ueber das Vorkommen und die klinische Bedeutung der Halsrippen beim Menschen. Berliner klin. Wochenschr. Nr. 4. 1895.

2) Stanley Boyd. A case of cervical rib. Internat. med. Magazine. 1893. Nov.

Hand und den Fingern, dass die Patientin selbst leichte Berührungen mit der Nadel richtig empfand, während sie mit ihren Fingern vorgenommene Lageveränderungen schlecht beurteilen und ebensowenig ihr in die Hand gelegte kleine Gegenstände durch Tasten zu erkennen vermochte. Die Bewegungen der Finger zeigten deutlich ataktischen Charakter. Wenn Bernhardt am Schlusse seiner Arbeit die Ansicht ausspricht, dass das Vorkommen von Halsrippen beim weiblichen Geschlecht vielleicht etwas häufiger sei als beim männlichen, so dürfte dieselbe doch kaum den thatsächlichen Verhältnissen entsprechen. Die Anatomen haben sich in Anbetracht der mangelhaften diesbezüglichen Notizen in den Litteraturangaben einer Entscheidung dieser Frage enthalten, und was die klinische Seite anbelangt, so bin ich auf Grund der mitgeteilten Fälle zu dem entgegengesetzten Resultate gelangt, wenn demselben auch, wie bereits betont, keine weitere Bedeutung beigelegt werden darf.